Medical Library

Über Molluscum contagiosum.

Inaugural-Dissertation

zur

Erlangung der Doktorwürde

der

hohen medizinischen Fakultät

der

Vereinigten Friedrichs-Universität Halle-Wittenberg

vorgelegt von

Curt Merkel

aus Blasewitz

Leipzig 1914.

Verlag von Georg Thieme.

Über Molluscum contagiosum.

Inaugural-Dissertation

zur

Erlangung der Doktorwürde

der

hohen medizinischen Fakultät

der

Vereinigten Friedrichs-Universität Halle-Wittenberg

vorgelegt von

Curt Merkel

aus Blasewitz.

Leipzig 1914.

Verlag von Georg Thieme.

Gedruckt mit Genehmigung der medizinischen Fakultät.

Referent:

Geheimer Medizinalrat Professor Dr. J. Veit.

Tag der mündlichen Prüfung: 7. Juni 1913.

Es ist außerordentlich interessant, beim Studium eines wenig auffallenden Gegenstandes zu finden, daß gerade dieser Gegenstand schon Männer von bekanntestem Namen in intensivster Weise beschäftigt hat, und daß er eine gewaltige Fülle von wissenschaftlicher Arbeit und wissenschaftlichen Abhandlungen hervorgebracht hat. Ein solcher Gegenstand ist auch das Molluscum contagiosum. Die namhaftesten Männer haben über diese Krankheit, die doch klinisch nur wenig Interesse beanspruchen kann, gearbeitet. Ich nenne nur Virchow, Neißer, Vidal, Unna, Marchand, Hebra. Gerade die Schwierigkeiten, die sich dem Beobachter bei der Deutung der einzelnen Erscheinungen des Molluscum contagiosum entgegenstellten, haben diese Forscher angetrieben, mit möglichster Sorgfalt und Genauigkeit ihre Beobachtungen zu machen und möglichst eingehend die Genese und das histologische Bild der Erkrankung zu studieren.

Der Hauptgrund aber, warum sich auch die bekanntesten Männer mit dieser Hautaffektion beschäftigt haben, ist wohl der, daß man durch die Erforschung des Molluscum auch in der Deutung des Karzinoms weiter zu kommen hoffte. Sicher haben viele Untersucher zugleich an das Karzinom gedacht. Das beweisen schon die überall vorhandenen Hinweise auf das Karzinom in der Literatur des Molluscum. Es ist ja auch sehr wohl denkbar, daß man, wenn man die eine epidermoidale Bildung genau kennt, vielleicht auf die andere in irgendeiner Richtung Schlüsse ziehen kann.

Der Name Molluscum kommt zuerst bei Plenck im Jahre 1776 vor. Plenck bezeichnet damit in seiner Doctrina de morbis cutaneis die vierte Art der Warzen. Der Name Molluscum contagiosum ist zuerst bei Bateman

1817 zu finden in seinen Delineations of cutaneous diseases. Doch bezeichnete man damals mit demselben Namen noch zwei ganz verschiedene Krankheiten, nämlich das Molluscum pendulum (das jetzige Fibrom) und das Molluscum contagiosum. Erst Virchow beseitigte in seiner Onkologie die Verwirrung, die die beiden Namen angerichtet hatten, indem er dem Molluscum pendulum den Namen Fibroma molluscum und dem Molluscum contagiosum den Namen Epithelioma molluscum gab. Man hat seitdem den Namen Molluscum pendulum fallen lassen und dafür die Virchowsche Bezeichnung Fibrom angenommen, aber der Name Molluscum contagiosum, der ja nun auch eindeutig ist, hat sich doch als gleichberechtigt neben Epithelioma molluscum erhalten. Der Grund dafür liegt darin, daß verschiedene Autoren die Krankheit nicht für ein Epithelioma hielten und deshalb auch dafür nicht den ihnen falsch erscheinenden Namen gebrauchten. Andere Autoren haben derselben Krankheit noch andere Namen gegeben, teils weil sie glaubten, daß ihre Erkrankung noch nicht beschrieben sei, teils weil sie annahmen, daß die üblichen Namen wissenschaftlich nicht berechtigt seien. Ich nenne hier noch folgende Bezeichnungen:

Acné molluscum (Chaussit); Acné tuberculoide (Devergie); Acné tuberculeuse ombiliquée (Piogey); Acné ombiliquée, Acné varioliforme, Varus ombiliqué (Bazin); Molluscum sebaceum (Hebra, Kaposi); Molluscum porcellaneum (Fritze); Molluscum atheromateum (Kaposi); Molluscum verrucosum (Kaposi); Molluscum atheromatosum (Jacobovicz); Condyloma subcutaneum (Zeißl); Condyloma endocysticum, Condyloma endofolliculare (Hancke); Amyloidmilium (Auspitz); Acné molluscoide (Caillault); Colloidmilium (Auspitz); Comedonenscheibe (Ribbentrop); Elevures folliculeuses (Rayer); Ecdermoptosis (Huguier); Epithelioma folliculare cutis (Israel); Parakanthoma verrucosum (H. v. Hebra); Tumeurs folliculaires (Willis); Verruca sebacea (Hebra). Man sieht schon aus der Fülle dieser Namen, wie rege das Interesse für die Krankheit gewesen sein muß. Weitere geschichtliche Daten kann ich hier nicht geben, da sie den Stoff selbst berühren.

Das Molluscum contagiosum ist wahrscheinlich eine spezifisch menschliche Erkrankung. Es wird allerdings von verschiedenen Autoren behauptet, daß beim Geflügel, besonders Hühnern und Tauben (Bollinger, Touton), und bei Hunden (Auché) die gleichen pathologischen Erscheinungen gefunden werden. Doch hält wohl die Mehrzahl der Autoren diese Krankheit bei den genannten Tieren nicht für identisch mit der des Menschen.

Klinisch beginnt das Molluscum contagiosum als ein kleines, flaches, über die Hautoberfläche wenig erhabenes Knötchen von ziemlich harter Konsistenz, ähnlich einem Milium. Zu dieser Zeit ist in der Mitte der Erhebung schon eine kleine Delle zu bemerken, die aber noch nicht in das Knötcheninnere hineinführt. Ganz langsam vergrößert sich das Gebilde bis zu einem erbsengroßen, warzenähnlichen Tumor. Die zentrale Delle hat sich inzwischen vertieft und bildet einen Ausführungsgang, aus dem sich auf Druck ein

weißlicher, rahmartiger Brei ergießt („Milky fluid" Bateman's). Mollusca kommen an allen Stellen des Körpers außer am Handteller und der Fußsohle vor. Sogar an den Schleimhäuten können sie sich bilden. v. Winogradow berichtet einen solchen Fall, in dem ein anderthalbjähriger Knabe an Zunge und Zahnfleisch mehrere typische, auch mikroskopisch untersuchte Mollusca aufwies. Einen weiteren Fall mit Lokalisation auf einer Schleimhaut habe ich in der Literatur nicht gefunden. Auch die behaarte Kopfhaut ist selten befallen. Solche Fälle werden z. B. von Israel und Rieder veröffentlicht. Als Prädilektionsstellen sind zu nennen: Scrotum, Labia maiora, Mons pubis und Regio orbitalis. Über die Stellung, die die Mollusca zu den Haaren einnehmen, herrscht große Uneinigkeit. Manche Autoren (z. B. Neißer) behaupten, nie in einem Molluscum ein Haar gefunden zu haben; andere (Virchow, Benda) sagen wieder, daß primär jedes Molluscum ein Haar umschließe, und daß das Haar erst sekundär durch das Wachstum des Molluscum und durch Atrophie der Haarfollikel ausfalle. Die Haut um das Molluscum herum hat meist keine auffallende Farbe; in seltenen Fällen ist sie hyperämisch gerötet. Ebenso ist die Haut auf der Erhebung selbst meist in ihrer Färbung von der Umgebung nicht unterschieden. Nur ausnahmsweise sind Fälle beschrieben, in denen die Mollusca ein bläschen-, porzellan-, pustel- oder variolaähnliches Aussehen zeigten.

Für gewöhnlich hält sich ihr Wachstum in bescheidenen Grenzen. Tumoren von Haselnußgröße muß man schon als etwas Besonderes ansehen. In Ausnahmefällen können die Gebilde aber auch zu Tumoren von gewaltigen Dimensionen auswachsen. Laache berichtet z. B., daß er am Hinterkopf einer 56jährigen Frau einen zweifaustgroßen Tumor gefunden hat. Die Zahl der einzelnen Efflorescenzen ist meist sehr gering. Man findet gewöhnlich nur 3—6. Aber anderseits ist auch das Vorhandensein eines einzigen Knotens eine Seltenheit. Daß besondere Hautreize (häufige profuse Schweiße) eine diffuse Eruption von Effloreszenzen hervorrufen können, beweisen einige Fälle aus der Literatur. Geber veröffentlicht von einem jungen Mann, der seit drei Jahren an der Unterfläche des Penis und an der Regio pubica einzelne Knötchen hatte, daß er nach ein paar heißen Monaten infolge des Schwitzens mit einer universellen Molluscumeruption zu ihm in Behandlung kam. Ebenso beobachteten Zeissl und Neumann bei Frauen im Wochenbett nach intensivem Schwitzen diffuses Auftreten von

Krankheitsherden. Kaposi sah dasselbe bei einem Kranken, der eine Woche im Wasserbade gelegen hatte.

Der Verlauf der Erkrankung ist der, daß die Mollusca gewöhnlich an Ort und Stelle beschränkt bleiben und sich jahrelang dort halten können, ohne irgendwelche Beschwerden zu verursachen. In anderen Fällen trocknen die Gebilde ein, schrumpfen und fallen ab, ohne eine Narbe zu hinterlassen. Schließlich kommt es auch vor, daß sie durch Traumen aus ihrem Bindegewebsbett herausgerissen werden (die Stelle blutet dann und es bildet sich eine kleine Narbe), oder daß sie durch Bakterientoxine im Verlaufe akuter Infektionskrankheiten oder durch Eiterung und Entzündung ausgestoßen werden und ebenfalls eine Ulzeration mit späterer geringfügiger Narbenbildung zurücklassen.

Als prädisponierende Krankheiten gelten nach Kaposi: Prurigo und das Abschuppungsstadium des akuten universellen Ekzems. W. Charles zeigte außerdem, daß bei ihm 48 Kinder, die mit Scabies behaftet waren, durch ein molluscumkrankes Kind an Molluscum contagiosum erkrankten, was doch darauf hindeutet, daß die Scabies ein prädisponierender Faktor sein muß. Geber berichtet, daß er unter den Prostituierten, die er untersuchte, in 16,5 % Molluscumerkrankungen sah. Simon sagt auch, daß das Molluscum unter den Prostituierten auffallend häufig zu finden sei. Natürlich kann es neben jeder beliebigen Erkrankung vorkommen. Veit erwähnt besonders in seinem Handbuch, daß er öfter Mollusca bei Individuen mit syphilitischen Symptomen sah. Elschnigg erwähnt einen Fall, bei dem zugleich mit Molluscum am Lidrand eine Konjunktivitis vorhanden war, und er glaubt, daß zwischen dem Molluscum und der Konjunktivitis ein innerer Zusammenhang bestanden haben muß, da es ihm nicht gelang, die Konjunktivitis zu heilen, ehe er die Mollusca beseitigt hatte. Gleiche Fälle berichten Stephan und Wecker.

Alter und Geschlecht hat bei der Erkrankung einen gewissen Einfluß. Zwar kommt das Molluscum contagiosum bei beiden Geschlechtern und in jedem Alter vor, aber es ist doch anderseits sicher, daß Kinder und jugendliche Personen, namentlich weiblichen Geschlechts, leichter von der Krankheit ergriffen werden (Kaposi).

Als einen Fall mit atypischem Anfang möchte ich den Patienten von Kaposi bezeichnen, insofern als derselbe schon nach achttägigem Liegen im Wasserbette ein diffuses Auftreten von Effloreszenzen zeigte, während sonst die Gebilde

erst in viel längerer Zeit sichtbar werden. Außerdem möchte ich noch erwähnen, daß Neumann bei den Verhandlungen der Wiener dermatologischen Gesellschaft von einer Gravida berichtet, die einmal plötzlich Erbrechen bekam, und bei der schon wenige Stunden später die ganze Gesichtshaut mit Follikularknötchen übersät war, die in der Mitte Dellen hatten, und die Neumann als Mollusca contagiosa deutet. Ich habe in dem Referat keine Angabe gefunden, daß die mikroskopische Untersuchung in diesem Falle gemacht worden ist, und ich möchte nach diesem Verlaufe bezweifeln, daß die Follikularknötchen wirklich Mollusca contagiosa waren.

Die Prognose ist immer eine absolut gute. Die Effloreszenzen sind nicht schmerzhaft und nicht druckempfindlich, und sie rufen auch keine unangenehmen Sensationen wie Brennen, Jucken hervor. Es kommt sogar sehr oft vor, daß man an Patienten das Molluscum contagiosum findet, während die Kranken selbst davon gar nichts gewußt haben. Durch den Sitz der Knötchen im Gesicht kann natürlich eine kosmetische Verunstaltung hervorgerufen werden. Eine Abszeßbildung ist in manchen Fällen beobachtet worden, aber sie ist doch etwas Seltenes, da Eiterkokken wegen des überall vorhandenen Epithels nicht rasch genug in die Tiefe dringen können. Es ist bei großen Tumoren natürlich möglich, daß sie durch ihr Gewicht unangenehme oder gefährliche Symptome machen. Hier ist noch zu erwähnen, daß Laache den schon erwähnten zweifaustgroßen Tumor bei der Frau als einen Übergang von Molluscum contagiosum zu Kankroid deutet. Das ist der einzige Fall, den ich gefunden habe, in dem der Übergang in einen malignen Tumor diagnostiziert oder wenigstens angenommen wurde.

Ich komme nun zu der Frage nach der Kontagiosität. Der erste Beobachter Bateman gab der Erkrankung das Attribut contagiosum, weil er zugleich bei mehreren nahestehenden Individuen die gleichen Effloreszenzen sah. Diese Kontagiosität ist nun aber sehr lange bestritten worden. Die Gegner der Kontagiositätstheorie wiesen vor allem darauf hin, daß man oft Fälle sieht, bei denen die nächsten Angehörigen nicht erkranken. Aber die Kontagionisten veröffentlichten dagegen wieder eine Menge klinisch beobachteter Fälle von Ansteckung unter Verwandten oder nahestehenden Personen. Ich nenne hier Caillault, der von 30 Kindern, die genau untersucht waren, 14 erkranken sah durch ein mit Molluscum behaftetes Kind. Ebert beschreibt auch klinisch beobachtete Fälle, die die Kontagiosität erkennen ließen. Mittendorf erlebte zwei Epidemien, bei denen das eine Mal 27 und das andere Mal 41 Kin-

der erkrankten. Es ist auch öfter beobachtet, daß Ammen an den Brüsten Mollusca bekamen, wenn ihre Säuglinge die Krankheit im Gesicht aufwiesen. Das sind meiner Ansicht nach Fälle, die die Kontagiosität am ehesten beweisen, einmal wegen der Altersdifferenz der beiden Individuen und dann auch, weil die Mammae keine Prädilektionsstelle der Mollusca sind. Außer den hier genannten Beobachtungen ist noch eine große Zahl von Erkrankungen veröffentlicht, die auf eine Infektion hinwiesen.

Ehrmann sprach auf Grund seiner Beobachtung, daß seine Kranken Phthirii inquinales beherbergten, die Vermutung aus, daß diese Parasiten durch ihren Biß die Krankheit übertragen. Daß diese Übertragungsmöglichkeit vorhanden ist, wird wohl niemand bestreiten; daß dies aber die Regel sein soll, kann man wohl kaum zugeben, da dieser Parasit in den meisten Fällen von anderen Autoren nicht beobachtet worden ist.

Gegen alle diese klinischen Beobachtungen wurden von den Gegnern der Kontagiosität (Hebra, Kaposi usw.) die verschiedensten Einwürfe gemacht. Geber gründete auf die Beobachtung, daß die Krankheit familienweise auftrat, die Theorie, daß eine familiäre Disposition der Haut das Entstehen der Mollusca begünstige, daß ihr definitives Auftreten aber erst durch äußere Reize bedingt sei. Gegen diese Ansicht macht Neißer mit Recht geltend, daß es doch sehr auffällig sei, daß bei einer allgemeinen Hautdisposition in den allermeisten Fällen nur eine ganz geringe Anzahl von Effloreszenzen auftritt, während man bei einer allgemeinen Disposition eine diffuse Eruption von Knötchen durch die häufig stattfindenden Insulte erwarten müsse.

Während des Aufblühens der bakteriologischen Wissenschaft erhob man gegen die Kontagiosität besonders den Einwurf, daß es experimentell nicht einwandfrei gelungen sei, die Krankheit zu übertragen. Retzius hatte 1871 als erster und später Vidal Impfversuche mit Molluscum contagiosum angestellt, und beide hatten an den Impfstellen nach längerer Zeit typische Mollusca entstehen sehen. Doch waren die Versuche bakteriologisch nicht so einwandfrei, daß sie hätten als wissenschaftliche Tatsachen gelten können. Bessere Impfversuche nahm Haab an sich selbst vor. Er beimpfte die eigene Haut und sah nach einem halben Jahre an den Impfstellen Molluscumefloreszenzen entstehen. Als exakte Impfungen sind die Picks zu bezeichnen, der ein Mädchen und einen Knaben an zusammen 12 Stellen intraepidermoidal impfte und davon nach

10 resp. 11 Wochen 9 Impfstellen positiv aufgehen sah. Zwei Monate nach der Impfung waren die Knötchen mit der Lupe zu sehen, zwei Monate später waren sie zur gewöhnlichen Größe herangewachsen. Später stellten Nobl, Diliberto und Juliusberg ebenso exakte Impfversuche mit positivem Ergebnisse an. Die Inkubationszeit ist nach der Meinung aller Experimentatoren sehr lang. Nach Juliusberg beträgt sie ungefähr 50 Tage.

Indessen wurden aber von anderen Autoren auch Impfungen mit negativem Resultate beobachtet und zum Teil veröffentlicht (v. Winogradow, Török, Tommasoli, Galli-Valerio), und diese negativen Impfungen erschütterten natürlich die Beweiskraft der positiven Resultate. Man forderte daher als Beweis der Kontagiosität die Reinzüchtung und die experimentelle Prüfung des pathogenen Mikroorganismus. Diese Reinzüchtung ist nun bis heute nicht gelungen, und darum kann der klinische Beweis der Kontagiosität nur als ein Wahrscheinlichkeitsbeweis, wenn auch als ein sicherer gelten. Auf die Art des pathogenen Mikroorganismus will ich später zu sprechen kommen.

Die Diagnose der Erkrankung zu stellen, ist meist sehr leicht. Die einzelne Effloreszenz bietet ein typisches Aussehen. Es ist eine kleine warzenähnliche Erhebung ohne Farbenunterschied gegenüber der benachbarten Haut. An der Umgebung sind keine reaktiven Entzündungserscheinungen zu sehen. Besonders charakteristisch ist die zentrale Delle, aus der sich auf Druck eine milchige Flüssigkeit ergießt, die unter dem Mikroskop Molluscumkörperchen enthält. Differentialdiagnostisch kommen nur Warzen, Condylomata acuminata und syphilitische Papeln in Betracht, die aber alle keine zentrale Delle aufweisen.

Die Therapie ist ebenfalls sehr einfach. Bei einer geringen Anzahl von Knötchen wird man diese durch Exzision beseitigen und die Wunde nähen, oder man trägt sie mit der Schere ab und ätzt den Grund mit dem spitzen Paquelin oder dem Lapisstift. Ist eine große Zahl von Effloreszenzen vorhanden, so kann man nach Soldowitsch Inzision und Kauterisation mit Argentum nitricum anwenden. Man kann auch zugespitzte Hölzchen in Tinctura Jodi tauchen und dann in die zentrale Öffnung einführen, worauf bald Exfoliation der kleinen Tumoren erfolgt. Raven hat mit Natrium aethylicum und ebenso mit der Elektrolyse gute Erfolge gesehen. Handelt es sich darum, eine ganz diffuse Verbreitung von Mol-

lusca zu beseitigen, so wird man immer nur einen Teil der kranken Haut in Angriff nehmen, um die Kräfte des Patienten zu schonen. Ist dann diese Stelle verheilt, so wird man ein weiteres Hautstück behandeln, bis man allmählich alles kranke Gewebe geheilt hat. Man verordnet, um möglichst wenig Narben zu schaffen, erweichende Salben (Diachylon) und Seifenwaschungen, oder man behandelt abwechselnd mit grüner Seife, Salizylseifenpflaster und Wilkinsonscher Salbe. Man muß bei dieser Behandlung besonders darauf achten, daß man keine ausgedehnte Entzündung hervorruft, sondern daß sie an umschriebene Stellen lokalisiert bleibt.

Den zweiten Teil dieser Arbeit will ich dem histologischen Bilde widmen.

Es ist ganz eigenartig, daß das Molluscum contagiosum im mikroskopischen Präparate ein so konstantes, ich möchte sagen schönes Bild bietet, was wir sonst wohl von wenigen Krankheiten sagen können.

Die ersten mikroskopischen Untersuchungen stammen von Paterson und Henderson aus dem Jahre 1841.

Im mikroskopischen Bilde zeigt sich nun also das Molluscum contagiosum als eine Wucherung von lappigem Bau, der einer azinösen Drüse sehr ähnlich ist. Zwischen den einzelnen Lappen liegen zarte Bindegewebssepta. Um das Gebilde herum, namentlich an seinem Halsteil, besteht eine deutliche Ektasie der Blutgefäße. Ebenso habe ich ektatische Lymphräume gesehen. Im Durchschnitt bietet der einzelne Molluscumknoten etwa das Bild eines Zitronenschnittes. Man sieht, wie die einzelnen Lobuli nach dem Zentrum zu konvergieren und von Bindegewebssepten getrennt werden, die sich besonders schön und deutlich nach van Gieson färben. Von der zentralen Delle der Hautdecke führt ein Gang nach dem Mittelpunkt des Knötchens zu. Dieser Ausführungsgang ist vollgestopft mit großen homogenen runden oder elliptischen glänzenden Gebilden, den Molluscumkörperchen, die nach dem ersten Beschreiber auch Patersonsche Körperchen genannt werden. Paterson selbst nannte sie: peculiar globules, Henderson: globular cells. Die einzelnen Läppchen sind mit einem mehrschichtigen radiär gestellten Epithel ausgekleidet, dessen Basalschicht den Pallisadenzellen des Rete Malpighi gleicht. Als einziger Unterschied ist hier zu erwähnen, daß die Zellen größer sind als die Retezellen (C. Beck). Dann folgen die Schichten des unregelmäßigen Baues, und darin sieht man zuerst Zellen, die sich durch ihre Größe und ihre eigenartige Struktur vor den übrigen auszeichnen. Das sind die Anfänge der Molluscumkörperchen. Erst liegen diese Zellen vereinzelt. Nach dem Lumen zu werden sie immer häufiger und ihre Struktur prägt sich allmählich immer mehr bis zu einem bestimmten typischen Bilde aus. Zuerst ist das Protoplasma als eine körnige Masse sichtbar. Dann treten darin helle Flecken auf, die das Protoplasma verdrängen und den Kern allmählich an den Rand drängen. Nun treten aber wieder in den hellen Flecken, deren Zahl sich vergrößert hat, dunkle Punkte auf. In der Mitte der Zelle sieht man eine sternförmige dunkel granulierte Figur und zwischen den Sternradien die helleren aber auch schon deutlich granulierten Flecken. Der Zellkern liegt

klein und deformiert am Rande dicht an der stark verdickten Zellmembran. Zwischen den sich bildenden Molluscumkörperchen liegen aber auch andere Zellen, die zuerst keine besondere Struktur erkennen lassen. Sie werden von den sie umgebenden Molluscumkörperchen zusammengepreßt, so daß man meist ihr Protoplasma nur teilweise sehen kann. Um den Kern dieser Zellen herum sieht man dann kleine Körner auftreten, die sich mit Hämatoxylin intensiv blau färben, und die sich später zu größeren Klumpen zusammenballen. Mit scharfer Grenze verschwindet nun diese Färbung. Die körnig-scholligen Massen nehmen das Hämatoxylin nicht mehr auf, sondern erscheinen durch Eosin schön rot gefärbt. Inzwischen haben sich auch die Molluscumkörperchen wieder verändert. Ihr Inhalt ist vollständig homogen geworden, aber er erscheint eigenartig, wie in einzelne Stücke zerbrochen, zwischen denen ein heller Streifen sichtbar ist. Zwischen ihnen ist die schollige Masse und vereinzelt Kernreste sichtbar. Dieses grob entworfene Bild möge vorläufig genügen zum Verständnis der verschiedenen Theorien, auf die ich jetzt zu sprechen komme.

Es sind vor allem vier Punkte am Molluscum contagiosum, die das Interesse der Forscher in Anspruch nahmen.

1. Ist das Molluscum eine kontagiöse Erkrankung?
2. Geht die Bildung von einer Talgdrüse aus oder ist es eine epitheliale Bildung?
3. Wenn es eine epitheliale Bildung ist, entsteht diese dann an der Oberhaut oder am Follikelausführungsgang?
4. Welche Bedeutung haben die Molluscumkörperchen?

Die Frage nach der Kontagiosität habe ich an früherer Stelle erläutert. Hier will ich die drei anderen Punkte beleuchten.

Als Bateman die erste Beobachtung des Molluscum contagiosum machte, glaubte er, daß hier eine Erkrankung der Talgdrüsen vorläge. Die ersten Forscher, die das Molluscum mikroskopisch untersuchten, teilten die gleiche Ansicht. Der eigenartig gelappte Bau, der Ausführungsgang, die Öffnung an der Oberfläche und die Sekretion eines ausdrückbaren Inhaltes sprachen dafür, daß man es hier mit einer Drüse zu tun habe. Diese Ansicht wurde lange Zeit, ja man kann wohl sagen bis jetzt vertreten. Als ihre Anhänger nenne ich Biesiadecki, Hebra, Rindfleisch, Zeißl, Rokitansky, Kaposi, Neumann. Weinlechner glaubte auf Grund der zum Teil gelungenen Inokulationsversuche, die er aber nicht anerkannte, daß die Knötchen nicht einfach durch Distension und Induration der Talgdrüsen, was Willis 1811 aufgestellt hatte, entstünden, sondern durch eine besondere Reizbarkeit der Drüsen.

Gegen diese Talgdrüsentheorie ist einzuwenden, daß weder der Inhalt der Mollusca noch ihr zelliger Aufbau absolute Gleichheiten mit den Talgdrüsen gemeinsam haben (Neißer), ferner daß man nie Molluscumkörperchen in Talgdrüsen oder Talgdrüsenreste in Mollusken oder Übergänge von Talgdrüse zu Molluscum gesehen hat (Petersen, Retzius, Geber).

Inzwischen hatte Virchow gefunden, daß man, wenn man den Molluscumbrei in Wasser aufschwemmt, zwei verschiedene Arten von Zellen isolieren kann, nämlich die Molluscumkörperchen und zarte platte Epidermiszellen, die z. T. nur

dünne Streifen darstellen. Daraus glaubte er erkennen zu können, daß das Molluscum nichts mit Talgdrüsen zu tun haben könnte. Er nahm also ein Epithel als die Matrix der Effloreszenzen an, und da er Haare in den Öffnungen der Mollusken sah, glaubte er, daß das Epithel der Haarfollikel der Ausgangspunkt der Tumoren sei. Als Anhänger dieser Theorie sind zu nennen Lostorfer, Thies, Crocker, Israel.

Als dritte Theorie ist die Ansicht zu nennen, daß das Molluscum aus der Reteschicht der Epidermis entstehe (Retzius, Simon, Boeck, Bizzozero, Manfredi, Touton, Unna, Neißer u. a.).

Dieser Ansicht gegenüber machte Israel geltend, daß die zentrale Delle des Molluscum oft Haare enthalte, daß sich der lobuläre Bau nicht einwandfrei durch eine Wucherung der Retezellen erklären lasse, und daß die Epidermis über der Geschwulst atrophisch sei, weil der Tumor primär subepidermoidal wachse. Die häufige Anwesenheit von Haaren in den Knötchen wird von anderen Autoren ebenfalls angegeben (Virchow, Henderson), von Neißer allerdings bestritten.

Hier sind nun noch zwei Männer zu nennen, die sich keiner der drei Richtungen anschließen, sondern eine vermittelnde Stellung einnehmen: Taruffi, der behauptet hat, daß manche Mollusca vom Rete Malpighi ausgehen, andere wieder durch Hyperplasie und Degeneration der Talgdrüsen entstehen, und Benda, der erklärt, daß die Entstehung der Mollusca sowohl von der Epidermis wie von den Haarfollikeln möglich ist.

Nun haben aber Neißer, Unna, Caspary, Kromayer u. a. durch histologische Bilder exakt nachgewiesen, daß die Knoten immer aus der Reteschicht der Epidermis entstehen, und daß man nie junge Effloreszenzen an den Haarfollikeln wachsen sieht. Jetzt sind die Theorien, daß das Molluscum aus den Talgdrüsen oder aus Follikelepithel hervorgeht, wohl fast allgemein verlassen, besonders weil man noch gezeigt hat, daß das Epithel der Molluscumlappen typische Stachelzellen mit Interzellularbrücken enthält (Caspary), und daß den Basalzellen eine Fibrillarstruktur zukommt, wie sie sonst nur die Zellen des Rete Malpighi besitzen. In den Zellen des Follikelepithels kommt diese Struktur nur ganz undeutlich vor, und die Talgdrüsen weisen sie gar nicht auf (Kromayer).

Die jetzt herrschende Ansicht besagt also, daß das Rete Malpighi solide Zapfen in das Bindegewebe hineinsendet, die sich allmählich in einzelne Lappen teilen. Diese Lappen werden voneinander durch zarte bindegewebige Septa geschieden. In solchen jungen Mollusken sieht man große polygonale Riffzellen, deren Konturen durch zarte Interzellularbrücken fein gezähnt erscheinen. Der Kern enthält mehrere Kernkörperchen und färbt sich deutlich mit Hämatoxylin. Um den Kern herum breitet sich ein heller Hof aus, der sich mit den gewöhnlichen Methoden nicht färbt, und der anscheinend homogen ist. Diese großen Zellen sind Vorstadien der Molluscumkörperchen.

Damit möchte ich zu der Frage nach der Entstehung und der Bedeutung der Molluscumkörperchen übergehen, zwei Fragen, die unter den Problemen dieser Krankheit am meisten umstritten sind. Man muß hier zunächst zwei diametral entgegengesetzte Richtungen unterscheiden. Der eine Teil der Forscher hält die Molluscumkörperchen für Degenerationsprodukte des basalen Epithels. Anhänger dieser Theorie sind Israel, Kromayer, Petersen, Török, Tommasoli, Unna, Herxheimer, Kaposi, Beck u. a. Der andere Teil der Beobachter glaubt, daß die Molluscumkörperchen die pathogenen Mikroorganismen

beherbergen. Diese Ansicht ist vertreten vor allem durch Neißer, ferner Bollinger, Rivolta, Touton, Benda, Retzius, Angelucci, Pick, Galli-Valerio u. a. Virchow, der Altmeister der anatomischen Untersuchung, erklärt sich nicht mit Bestimmtheit für eine der beiden Anschauungen, sondern er sagt, daß die Molluscumkörperchen den Coccidien ähnlich sähen, die man in der Kaninchenleber findet, daß aber anderseits bei Karzinomen ähnliche Bildungen vorkämen, die sicher degenerativer Natur seien. Jede dieser beiden Richtungen vertritt nun aber nicht eine bestimmte, scharf geprägte Ansicht, vielmehr sind die Meinungen der einzelnen Autoren untereinander ziemlich verschieden. Ich werde also hier kurz die Ansichten der einzelnen Forscher anführen.

Kutznitzky, ein Anhänger der Degeneration, gibt als Resultat seiner Untersuchungen folgendes an.

1. Absonderung einer im Zellkern gelegenen homogenen, stark lichtbrechenden Substanz und Deformierung des chromophilen Kernrestes.

2. Auftreten von Klumpen homogener Substanz im Zellprotoplasma.

3. Zerreißen der Kernmembran und Verschwinden derselben durch Volumzunahme jener homogenen Substanz im Kerne; Spannung der Zellmembran durch die Vermehrung der homogenen Massen im Protoplasma.

4. Verschmelzung der homogenen Kern- und Protoplasmapartien untereinander: Volumsabnahme der Zelle und Faltung der Zellmembran.

5. Allmähliches Verschwinden der Granulierung der Zellprotoplasmapartien. Der Chromatinrest als Überbleibsel des Kern- und Kernkörperchenchromatins bleibt meist bestehen.

Das Besondere an dieser Ansicht ist das, daß die homogene Substanz zuerst im Zellkern auftreten soll.

Herxheimer und Loetsch, ebenfalls Anhänger der Degenerationshypothese, haben folgendes festgestellt:

1. Die ersten Veränderungen bestehen in einer geringen Vergrößerung der Zelle unter dem Auftreten von zahlreichen Vakuolen im Plasma. Es scheint, daß diese durch Erweiterung der normalen wabenartigen Hohlräume nach Volumszunahme des homogenen Inhaltes der letzteren entstehen.

2. Bedeutende Vergrößerung der Vakuolen, Auftreten kleiner in den Wänden derselben liegenden Körnchen. Der in seiner Gestalt noch nicht veränderte Zellkern wird an die Wand geschoben. Die ganze Zelle wird voluminöser, die Zellmembran verdickt.

3. Durch die weitere Volumszunahme des Zellinhaltes Abplattung des an der Wand gelegenen Kerns. Blaufärbung durch Cresylechtviolett. Vermehrung der Körnchen in den Vacuolenwänden.

4. Schrumpfung der Zelle; Abgrenzung der Vacuolen z. T. andeutungsweise noch vorhanden. Abgeplatteter Kern deutlich sichtbar oder auch verschwunden.

Herxheimer und Loetsch glauben, eine Ähnlichkeit zwischen den fertigen Molluscumzellen und den verhornten Kankroidzellen (Kankroidperlen) in bezug auf den Bau und die Reaktion auf Cresylechtviolett gefunden zu haben, insofern sich beide Körper blau färben. Geber hatte schon früher eine mikroskopische Ähnlichkeit dieser Gebilde gesehen.

Beck bezeichnet die Zellumwandlungen als regressive Metamorphose und beschreibt sie unter folgenden Gesichtspunkten:

1. Feinkörnige Trübung des Zellinhaltes und Entstehen kleiner heller homogener, scharfbegrenzter Fleckchen (zuerst in der Nähe des Kerns). Dieser wird an den Rand des oval gewordenen Zelleibes gedrängt; Bildung einer neuen Zellmembran.

2. Vermehrung des feingekörnten Protoplasmas; Verschwinden der Fleckchen und Ansammlung der homogenen Substanz in den Spalten zwischen den Klümpchen.

3. Abnahme der Körnung des Protoplasmas.

4. Umwandlung in homogene Substanz nach Konfluenz der Klümpchen.

Beck erwähnt noch besonders, daß sich nach seiner Färbemethode (Vorbehandlung mit Pikrinsäurelösung, Färbung mit alkalischem Methylenblau, Nachbehandlung mit verdünnter Säure) die Fleckchen und die Streifen zwischen der Protoplasmasubstanz rotviolett färben, daß beide Substanzen also wohl die gleichen Elemente sind. Ähnlich, aber nicht genau so, färben sich die seröse Flüssigkeit im Fibringerinnsel zwischen den Fibrinfäden, der Inhalt der Interspinalräume zwischen den Stachelzellen des Rete Malpighi und das Serum zwischen den Blutzellen.

Kromayer nimmt unter den Anhängern der Degenerationstheorie insofern einen besonderen Standpunkt ein, als er behauptet, daß Zellkern und Protoplasma an der Bildung der körnigen Masse teilnehmen, und daß vom Kern nur das Kernkörperchen bestehen bleibt, während die übrigen Autoren der Ansicht sind, daß sich der ganze Kern, wenn auch deformiert, erhält.

Es ist natürlich nicht möglich, diese verschiedenen Meinungen miteinander in vollständigen Einklang zu bringen. Ich glaube aber doch, daß die verschiedenen Forscher im wesentlichen gleiche Dinge gesehen haben, und daß die Namen: homogene Klumpen (Kutznitzky), Vakuolen (Herxheimer), helle Fleckchen (Beck) die gleichen Dinge bezeichnen sollen. Was sind nun diese hellen homogenen Fleckchen, um bei dem indifferenten Namen zu bleiben, die alle Autoren gesehen und beschrieben haben? Durch ihren eigenartigen Glanz bieten sie im mikroskopischen Bilde ein Aussehen wie Fetttropfen. Daß sie aber kein Fett sind, darin stimmen alle Forscher miteinander überein. Durch Osmiumsäure ist z. B. nur eine leichte Graufärbung zu erzielen (v. Winogradow).

Caspary, Thies, Török, Tommasoli, Kromayer u. a. halten sie für Vakuolen, die als Kunstprodukte aufzufassen sind, was Beck bestreitet. Nach Marchand entstehen sie durch Konfluenz aus ganz kleinen glänzenden Körperchen, die sich neben dem Kern im Protoplasma entwickeln. Schließlich werden sie auch noch als Parasiten angesprochen, worauf ich später zurückkommen werde.

Die körnige Substanz in den hellen Flecken hält Kromayer auf Grund seiner Epithelfaserfärbung für Zerfallsprodukte der Epithelfasern, andere halten sie für Parasiten. Neißer hatte zuerst behauptet, daß die Dellen im Kern alkoholische Härtungsartefakte sind. Dagegen gibt Kutznitzky an, daß er dieselben Kerndellen bei Condylomata lata, syphilitischen Schwielen und einfachen Hyperkeratosen, besonders auch im frischen Präparat gesehen habe.

Die fertigen Molluscumkörperchen geben mit Jod und Schwefelsäure keine Amyloidreaktion, vielmehr zeigen sie durch diese Behandlung eine eigentüm-

liche Kräuselung und Fältelung ihrer Fläche, die aber auch schon entsteht, wenn man sie nur in Wasser oder verdünnte Säure bringt. Durch Alkalien werden sie blaß und durchscheinend (Virchow). Sie zeigen einen fast absoluten Widerstand gegen Alkohol, Äther, Essigsäure und dünne Laugen.

Lukomsky hält die Molluscumkörperchen für degenerierte Wanderzellen. Auspitz erklärt sie als amyloide Bildungen. Es haben aber Virchow, Retzius, Lukomsky, Boeck mit der Jod-Schwefelsäureprobe nachgewiesen, daß im ganzen Molluscumknoten keine Amyloidentartung zu finden ist. Zu demselben Resultate ist Simon durch seine Untersuchung mit Methylviolett gekommen. Renaut und Seldowitsch fassen sie als Produkte abnormer Verhornung auf, Vidal und Unna als colloide Entartung, was nach Geber unwahrscheinlich ist. Marchand, Geber, Lewin behaupten, daß es sich um eine hyaline Bildung handelt. Schließlich glaubt v. Bärensprung, daß sie durch Imbibition mit einer eiweißreichen Flüssigkeit entstehen. Török und Tommasoli haben noch besonders nachgewiesen, daß die äußere Membran der Körperchen nicht einfach eine verhornte Masse sein kann, sondern daß hier ein besonderer chemischer Prozeß im Spiele sein muß, da sie gegen chemische Agentien ganz absonderlich fest sind. Die gleiche Beobachtung machte auch v. Winogradow. Er sagt: Die Membran des Molluscumkörperchens und Hornsubstanzen haben die gemeinsame Reaktion, daß sie in 36prozentiger Kalilauge quellen. Aber auf Farben reagieren sie verschieden, z. B. färbt Hämatoxylin-Pikrinsäure Horn gelb, aber die Molluscumkörperchen tief violett, nach Biondi-Heidenhain wird Horn orange, ein reifes Molluscumkörperchen rot und ein junges grün gefärbt. Damit will ich die Degenerationshypothese verlassen.

Der erste, der mit diesen einfachen Degenerationserklärungen nicht einverstanden war, war Klebs. Er bezeichnet die Molluscumkörperchen als körperfremde Gebilde. Retzius sagt später in gleichem Sinne, daß sie selbständige Bildungen sind, nicht der Epidermis oder dem Retegewebe entstammend. Virchow fand sie ähnlich den Conidien der Kaninchenleber, und Bollinger sprach dann die Ansicht aus, daß sie tatsächlich zu den Gregarinen zu rechnen sind und als Erreger des Molluscum betrachtet werden müssen, was Neißer in eingehender Weise bestätigt.

Neißer wendet sich auch mit folgenden allgemein-pathologischen Gründen gegen die Degenerationshypothesen.

Eine bloße Degeneration können die Molluscumkörperchen nicht sein, da wir sonst nirgends eine solche Degeneration sehen. Ferner kennen wir von rein epithelialen Wucherungsprozessen nur das Karzinom, das Kankroid und das Molluscum contagiosum. Die beiden ersten haben nun aber mit dem Molluscum weder klinisch noch histologisch nähere Ähnlichkeiten. Wenn wir nun das Karzinom und das Krankroid auf eine innere angeborene Ursache zurückführen, so können wir das nicht analog beim Molluscum tun. Anderseits weicht auch das histologische Bild des Moluscum contagiosum von dem entzündlicher Epithelhyperplasien ab, so daß wir hier auch wohl kaum eine bakterielle Noxe annehmen können, da wir sonst keine reinen Epithelwucherungen kennen ohne Mitbeteiligung des Bindegewebes, die durch Bakterien erzeugt werden. Da nun die Kontagiosität als sicher gelten muß und da wir sonst keine Beispiele einer gleichen Degeneration kennen, muß man diese Bildung auf ein lebendes Virus nicht bakterieller Art zurückführen. Auf Grund seiner mikro-

skopischen Untersuchungen kommt Neißer auf die Klasse der Coccidien. Er sagt: „Wer sich nicht absichtlich den mikroskopischen Bildern verschließt, und wer nicht künstliche oder gekünstelte, unklare Vorstellungen den durch Beobachtungen, Tatsachen und allgemein-pathologische Lehren gestützten Erwägungen vorzieht, der, sage ich, muß zugeben, daß das sogenannte Molluscum contagiosum wirklich ist ein Epithelioma contagiosum, hervorgerufen durch einen der Klasse der Coccidien angehörigen Parasiten." Er vertritt fernerhin folgende Ansicht: An den gewucherten Epithelien, welche als mächtige nach unten sich verbreiternde Kolben und Stränge in die Tiefe ragen, kann man mehrere Schichten unterscheiden. Die oberste zeigt normale verhältnismäßig schmale Epithelien mit großen Kernen und spärlichen Mitosen; in der nächstfolgenden Schicht, aber bis in die tiefsten Epithelzapfen reichend, wenngleich nicht alle Zellen befallen werden, sieht man neben dem Kern kleine helle Tropfen und Kügelchen, welche oft den Kern halbmondförmig einbuchten, aber hier und da auch zwischen den Zellen liegen. An Isolierpräparaten erscheinen sie als ovale, an beiden Enden zugespitzte Körperchen mit einer nicht konstant nachweisbaren dunkleren, als Kern gedeuteten Zusammenballung des Protoplasmas. Die Größe der Gebilde ist verschieden; je größer sie werden, um so mehr wird der Zellkern zur Seite gedrängt und kleiner; die Zellwand und das Zellprotoplasma verhornt, und schließlich bleibt eine glänzende fast homogene, rundlich bis ovale, mit einem eingedrückten Kern versehene Masse zurück, welche das sogenannte Molluscumkörperchen darstellt. Der Entwicklungsgang der Gebilde ist folgender. Zuerst tritt in der Nähe des Zellkernes eine trübe feinkörnige hüllenlose Scholle auf, welche aus hellen ungemein kleinen, wandungslosen Körperchen zusammengesetzt ist. Sie stellt das Stadium der hüllenlosen Gregarine dar; allmählich gruppiert sich die gleichmäßige Trübung zu kleinen dunklen Kügelchen, aus denen wiederum die hellen glänzenden ovalen Gebilde hervorgehen, die oft in der Zahl von 7, 8, 10 oder mehr Individuen in die Zelle liegen (Stadium der Sporulation). Diese Sporen lassen, mit Osmiumsäure behandelt, im Zentrum eine schwärzlich-graue Substanz, ja mitunter einen deutlichen, scharf konturierten Kern erkennen. Diese glänzenden Körperchen werden später innerhalb jeder einzelnen Zelle durch einen besonderen scharfen Kontur vom übrigen Protoplasma getrennt (Sporencystenwand). Zwischen diesen Molluscumkörperchen befinden sich nicht infizierte Zellen, deren Kern ein bläschenartiges Gebilde darstellt, und deren Protoplasma lang ausgezogen ist und im späteren Stadium ein feinfaseriges Horngewebe bildet. Schließlich ist von diesen Zellen nur noch Eleïdin und Kernreste nebeneinander zu sehen.

Dieser Ansicht Neißers schließen sich Touton und Ziegler an. Touton sagt nur, daß es ihm nicht gelungen ist, eine Sporenbildung nachzuweisen.

Neißer ist zu seiner Anschauung vor allem durch die Untersuchungen Bollingers gekommen, der für die Geflügelpocken, die nach seiner und Toutons Ansicht das Analogon des Molluscums bei Hühnern und Tauben sind, nachgewiesen zu haben glaubt, daß Gregarinen oder permanente Amöben ihre Erreger sind. Nun wird aber von anderen Autoren (Kaposi, Israel, Lubarsch) bestritten, daß die Geflügelpocken mit dem menschlichen Molluscum identisch sind. Selbst Neißer hält sie nicht für dieselbe Krankheit, weil das Molluscum des Menschen eine harmlose Erscheinung ist, während die Geflügel-

pocken eine tödliche Erkrankung darstellen. Außerdem wird auch bezweifelt, daß die Geflügelpocken tatsächlich durch Gregarinen oder permanente Amöben erregt werden (Lubarsch).

Gegen Neißers und Toutons Ansicht haben Török und Tommasoli eingewendet:

1. Es ist anderen Forschern nicht gelungen, in den „Gregarinen" Kerne zu finden.

2. Es ist keine Kultur von „Gregarinen" auf Nährböden erzielt worden.

3. Die „Gregarinen" lassen keine Lebenserscheinungen erkennen.

4. Es spricht die starke chemische Resistenz der Molluscumkörperchen gegen ihre Protozoennatur.

Gegen die letzten beiden Einwürfe macht Touton geltend, daß sich nach Bütschli ausgewachsene Gregarinen nicht bewegen und daß encystierte Tiere sogar gegen konzentrierte Schwefelsäure widerstandsfähig sind, daß also der vierte Punkt eher für als gegen den Parasiten spricht. Touton hat nun die Molluscumkörperchen wochenlang in Kochsalzlösung mazeriert. Dabei will er gesehen haben, daß sich in den Zellen Körper mit Kern, Hülle und granulärem Inhalt gebildet haben. Aus diesem granulären Inhalt haben sich dann Endosoma und Ektosoma differenziert. Auch pseudopodienartige Fortsätze und amöboide Bewegungen glaubt Touton gesehen zu haben. Die Körper wurden allmählich größer, die Zellen kleiner. Der Kern wurde an die Wand gepreßt und schließlich schlüpfte der Parasit aus der Zelle aus.

Diese Beschreibung ist von keinem Forscher bestätigt.

Man hat nun andere Hautaffektionen mikroskopisch untersucht, um festzustellen, ob bei diesen vielleicht ähnliche Zellbilder zu sehen sind, wie die Molluscumkörperchen. Auf Grund dieser Untersuchungen behaupten nun die gleichen Zelitypen gesehen zu haben Ravolgi: beim Lupus erythematodes und bei der Pagetschen Krankheit; Petersen: bei der Dariersschen Krankheit und verschiedenen einfachen Hyperkeratosen; Lubarsch: im Epithelüberzug verschiedener Warzen, in papillären Erhebungen und Epithelverdickungen in der Umgebung von Karzinomen und schließlich in Exkreszenzen der Stimmbänder. Aber dagegen wird von anderen Autoren (Benda) bestritten, daß diese verschiedenen Prozesse wirklich Zellen liefern, die den Molluscumkörperchen absolut gleich sind.

Es ist nun sehr interessant, daß v. Winogradow zu gleicher Zeit wie Neißer und doch unabhängig von ihm ganz ähnliche Beobachtungen machte wie Neißer. Er schreibt über die Genese der Molluscumkörperchen: Die einfachsten jüngsten Parasiten werden in den dem Bindegewebe am nächsten liegenden Epithelzellen als kugel- oder birnförmige leicht körnige, neben dem Kern, oft in einer Vakuole liegende Gebilde gefunden. In oberflächlicher gelegenen Epithelzellen werden sie schon größer, umgeben sich augenscheinlich mit einer äußerst dünnen Membran und schmiegen sich dem Kern noch enger an. Während in den kleinsten Körperchen außer feinsten Körnchen keine Struktur zu bemerken ist, wird diese Körnung mit dem Wachstum der Körper in denselben auf eine solche Weise verteilt, daß eine deutliche zellige Struktur hervortritt. Die Körper von mittlerer Größe erscheinen als Gruppen eng aneinander gedrängter sehr runder Zellen, in welchen man einen hellen homogenen, mit einem glänzenden Nucleolus versehenen Kern und einen kaum

sichtbaren Protoplasmasaum unterscheiden kann. Oft bilden sich in den Körpern auch Vakuolen von derselben Größe wie die Zellen, so daß manchmal der Körper sich ganz in ein feinnetziges Gebilde verwandelt. Mit der weiteren Entwicklung werden aber die Zellen wieder unsichtbar, der Körper verkleinert sich, schrumpft zusammen, nimmt ein glänzendes homogenes Aussehen an und weist jetzt in seinem Innern glänzende runde, ovale oder verlängerte Einschlüsse auf, die größer sind als die früheren Zellen. Während der beschriebenen Metamorphose atrophiert allmählich die den Molluscumkörper einschließende Epithelzelle: Der Kern plattet sich ab, bleibt aber lange sichtbar, das Protoplasma verhornt und bildet eine den Molluscumkörper einschließende harte glänzende Membran.

Zum Verständnis dieser Beschreibung sei hier mitgeteilt, daß v. Winogradow wie auch verschiedene andere Autoren mit Molluscumkörper nur den Zelleinschluß bezeichnen, während die meisten Forscher mit diesem Namen die ganze Zelle belegen, was ich auch getan habe, weil ich es für klarer halte, und weil die Zelleinschlüsse noch keine allgemein anerkannten Körper sind.

Benda schildert seine Beobachtung folgendermaßen.

1. Auftreten eines oder mehrerer dem Kernkontur sich anschmiegender, bald in runder, bald in elliptischer oder Sichelform erscheinender, durch Anilinwassergentianavesuvin sich intensiv violett färbender von Vakuolen umgebener Körperchen („Initialkörperchen").

2. Umwandlung dieser in einen dem Kern kalottenartig aufsitzenden, mit dem Zelleibe durch faserige Schicht verbundenen Körper.

3. Verbreiterung dieser Schicht und Verkleinerung des Körpers.

4. Zerfall des Körpers in verschiedene Granula und Vergrößerung der ganzen Molluscumzelle.

5. Vakuolisation des Zellinhaltes (die Vakuolen haben keinen scharfen Kontur).

6. Vergrößerung der Vakuolen und Reduzierung der Zwischensubstanz auf schmale Scheidewände, Volumsabnahme der Molluscumzelle. Der stark lichtbrechende Inhalt erscheint wie in Segmente zerfallen.

7. Abnahme der Zahl der einzelnen Segmente und Zunahme ihrer Größe.

8. Vorhandensein eines homogenen, scharf begrenzten Körpers in der Molluscumzelle, welcher von der verhornten Zellmembran umgeben ist.

Gegen Protozoen spricht die fortschreitende Konfluenz der Segmente. Benda ist der Ansicht, daß die kleinen Körper vielleicht Navicellen sind.

Außer diesen, wie mir scheint wichtigsten Versuchen, die kleinen hellen Flecken zu erklären, gibt es noch eine ganze Anzahl anderer Erklärungsversuche.

Retzius hält sie z. B. für Pilzsporen, erklärt aber selbst, daß sie ihm für Pilzsporen etwas zu groß erscheinen. Pfeifer spricht sie als Amöbosporidien an. Mingazzini, der eine Vermehrung durch Sprossung gesehen haben will, hält sie für Pilze der Familie der Chitriacceen.

Galli-Valerio beschreibt sprossende Körperchen mit doppelt konturierten Hüllen als Blastomyceten. Damit könnte man eigentlich die Angabe Casagrandis vereinbaren, daß es ihm gelungen sei, bei Hühnern durch Inokulation eines Blastomyceten epidermoidale Zelleinschlüsse hervorzubringen,

die den Molluscumkörperchen gleich sein sollen. Besonders soll auch das übrige histologische Bild der entstandenen Knötchen das gleiche Aussehen bieten, wie das menschliche Molluscum.

Lipschütz hat mit Löfflers Geißelfärbung und anderen Färbungen punktförmige kuglige Gebilde isoliert, die in den Schnitten reichlich vorhanden sein sollen und die meist einzeln, manchmal diplokokkenartig aneinander liegend und auch, aber selten, in Reihen zu drei Stück gefunden wurden. Ob sie die pathogenen Mikroorganismen des Molluscum contagiosum sind, wagt Lipschütz nicht zu entscheiden.

Angelucci hatte 1882 auf dem Dermatologenkongreß als Erreger des Molluscum ein „Bacterium lepogonum" demonstriert, was aber von Simon, Unna, Vidal, Kaposi u. a. sofort zurückgewiesen wurde. Er hielt nun

Fig. 1.
Übersichtsbild im Schnitt.

später die Fleckchen für Erreger und reiht sie unter die pflanzlichen Mikroorganismen ein.

Ich will hier noch kurz zwei Impfversuche erwähnen: Marx und Sticker haben 1902 den Saft von Geflügelpocken durch Kieselgurfilter filtriert und mit dem überimpften Filtrat bei den Versuchstieren typische Geflügelpocken erzeugt. Sie haben außerdem gefunden, daß das Virus durch Porzellanfilter zurückgehalten wird, und daß es eine weitgehende Resistenz gegen Wärme, Kälte, Licht, Austrocknung und chemische Agentien besitzt. Analog diesen Versuchen hat Juliusburg 1905 Molluscumsaft durch Biquitporzellan filtriert und durch das Filtrat bei sich und zwei Kollegen nach ziemlich zwei Monaten

typische Mollusca entstehen sehen. Juliusberg schließt daraus, daß das Virus entweder so klein ist, daß es noch durch bakterienundurchgängige Filter filtriert werden kann, oder daß es Entwicklungsstadien hat, in denen dies möglich ist.

Meine eigenen Beobachtungen über das histologische Bild des Molluscum contagiosum und über die Histogenese der Molluscumkörperchen sind folgende.

Es wurde mir vom Herrn Geheimen Medizinalrat Veit ein kleiner Tumor in Formalin fixiert übergeben, der von einer Frau stammte, welche drei kleine warzenförmige Knoten an den großen Labien hatte. Die Haut über und um die Tumoren war weder entzündlich gereizt noch hyperämisch gerötet. Im Zentrum befand sich eine Delle, aus der sich auf Druck der rahmartige Brei entleerte. Haare habe ich in der Öffnung nicht gesehen. Ich bettete das Präparat in Paraffin ein, machte davon Serienschnitte und färbte sie z. T. mit Hämatoxylin-Eosin, z. T. nach van Gieson.

Im mikroskopischen Bilde zeigt sich, daß die Knötchen typische Mollusca sind. Der exzidierte Tumor enthält drei einzelne Mollusca, von denen zwei größere eng aneinanderliegen, während das dritte kleinere (Fig. 1) von den beiden andern durch eine kurze Strecke normaler Haut getrennt ist. Um die Knoten herum sind die Blutgefäße erweitert, aber nicht besonders stark gefüllt. Auch eine Ektasie der Lymphgefäße habe ich an manchen Schnitten bemerken können. Die Epidermis schlägt sich an der Öffnung um und geht ohne scharfe Grenze in das Epithel der Molluscumläppchen über. Über den Knoten ist ihre Dicke nur gering, und es gehen keine Epithelzapfen in die Tiefe, während die Zapfen sonst gut ausgebildet und manchmal etwas verästelt sind. Beck bemerkt, daß er an dem Molluscumepithel bei geringer Vergrößerung in einem Gesichtsfeld 6 bis 7 Kernteilungsfiguren gesehen hat. So viele Mitosen waren in meinen Präparaten nicht vorhanden. Ich habe meist in einem Schnitt, der durch alle drei Knoten ging, nur ganz vereinzelt Mitosen gefunden. Auch der kleinere Knoten weist nur wenige Teilungsfiguren auf. Ich schließe daraus, daß sich die Efflorescenzen nicht in einem Stadium stark progredienten Wachstums befinden. Zu diesem Schlusse komme ich auch durch die Betrachtung der peripherstenEpithellagen. Verschiedene Autoren behaupten, daß die dem Bindegewebe am nächsten liegenden Epithelschichten frei von pathologischen Veränderungen sind. Das kann ich nach meinen Schnitten nicht zugeben. Die meisten Zellen sind zwar normal. Ihre Grenzen sind bei Verwendung der Ölimmersion und des Beleuchtungsapparates entweder undeutlich oder gar nicht zu erkennen. Läßt man aber den Beleuchtungsapparat weg, so kann man sie sich als ganz scharfe dunkle Linien sichtbar machen. Ich habe es gerade bei diesen schwierigen Untersuchungen öfter als praktisch gefunden, den Beleuchtungsapparat auszuschalten. Was man dabei an Helligkeit einbüßt, gewinnt man auf der anderen Seite durch die Schärfe der Konturen. Interzellularbrücken habe ich gegen die Ansicht verschiedener Autoren nirgends wahrnehmen können, vielmehr habe ich gefunden, daß die Zellmembranen der verschiedenen Zellen ganz fest aneinanderliegen. Manchmal habe ich an sonst intakten Zellen um den Kern herum

einen schmalen gleichmäßig dicken Hof gesehen, den ich bei schärfstem Zusehen eben noch erkennen konnte, weil er nur ganz wenig heller war, als das umgebende Protoplasma. Da er keine besondere Struktur zeigte, halte ich diese Erscheinung nicht für ein pathologisches Zeichen. Aber in anderen Zellen habe ich ganz kleine glänzende gleichmäßig runde Kugeln im Protoplasma gefunden, die entweder einzeln zu sehen waren oder staphylokokkenartig in kleinen Gruppen zusammengelagert waren (Fig. 2). Ich konnte die Grenzen zwischen den einzelnen Kugeln noch deutlich wahrnehmen. Dunkle Punkte, die man als Kern deuten könnte, habe ich in den Kugeln nicht gesehen. Nach meiner Schätzung beträgt die Größe dieser Gebilde etwa $^1/_{10}$ des Durchmessers des Zellkerns. Ich glaube auch, gesehen zu haben, daß sie eine konstante Größe besitzen. In wieder anderen Zellen der Basalschicht fand ich schon die Fleckchen Becks („Vakuolen" Herxheimers; „homogene Klumpen" Kutznitzkys; „Gregarinen" Neißers), die den Kern der Zelle sichelförmig oder hofartig umgreifen oder ihn kugelförmig eindrücken (Fig. 3).

Fig. 2.
Epithelzelle mit einzelnen Kugeln.

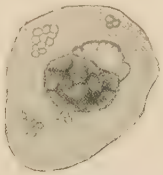

Fig. 3.
Zelle mit einem hellen Haufen.

Ich möchte gegen die Ansicht Neißers, Toutons nur geltend machen, daß jedes dieser hellen Fleckchen nicht ein einzelner Parasit sein kann. Dagegen sprechen folgende Punkte:

1. Sie haben keine Kerne.

2. Sie sind nicht einfach rund, oval oder sichelförmig, wie sie von den Autoren bezeichnet werden. Vielmehr haben sie eine ganz unregelmäßige Form. Beim Drehen an der Mikrometerschraube sieht man hier und da Fortsätze, die eine Strecke weit in das Protoplasma der Zellen hineinlaufen und dann mit einem rundlichen Kontur aufhören.

3. Abgesehen von diesen gröberen Buchten, die das Zellprotoplasma durch die Ausbreitung des „Fleckchens" zeigt, sieht man bei ganz scharfem Zusehen, daß der Kontur des „Fleckchens" ganz fein gefranst ist, indem ganz feine Spitzen gegen das „Fleckchen" vorspringen.

4. Man sieht oft, wie das helle Fleckchen allmählich dunkler wird, oder exakter ausgedrückt, wie sich an das helle „Fleckchen" ganz eng und schwer abgrenzbar ein weniger helles und dann allmählich immer dunklere anschließen, bis man zuletzt am Rande die obenerwähnten kleinen Kugeln liegen sieht.

5. Ich habe oft selbst an größeren „Fleckchen", besonders bei Abdunkelung des Gesichtsfeldes durch die Irisblende, ein ganz feines bienenwabenartiges Netzwerk gesehen, was meiner Ansicht nach durch die Konturen der kleinen Kugeln hervorgerufen ist.

Ich komme also zu dem Schluß, daß die „Fleckchen" nicht Einzelindividuen darstellen, sondern daß sie vielmehr Haufen der kleinen glänzenden Kugeln sind. Dafür spricht auch noch der Umstand, daß man zwischen den einzelnen kleinen Kugeln und den hellen „Fleckchen" alle Übergänge findet. Je mehr Kugeln aneinanderliegen, um so heller ist das Fleckchen und um so schwerer ist es, an ihm die einzelnen Kugeln zu erkennen. In gewisser Hinsicht stimmt meine Ansicht also mit der Marchands überein, welcher sagt, daß die Fleckchen aus kleineren Gebilden konfluieren. Ich sage nur, daß es sich hier nicht um Konfluenz, sondern um Aggregation handelt.

Man könnte mir vielleicht erwidern, daß die Fortsätze, die ich an den „Fleckchen" gesehen habe, gerade für Neißers Ansicht sprechen, weil man sie als Pseudopodien deuten kann. Dagegen möchte ich erwidern, daß Protozoen in freien Medien ihre Pseudopodien vor ihrem Untergange einziehen, und daß es schwer glaubhaft ist, daß die Protozoen gerade hier durch irgendwelche Umstände verhindert wurden, ihre Pseudopodien zurückzuziehen.

Ich halte diese kleinen glänzenden homogenen Kugeln für das erste und wichtigste Zeichen einer pathologischen Veränderung in der Zelle. Daneben besteht ein zweites pathologisches Symptom in der Zelle, nämlich die feinkörnige Trübung des Protoplasmas. Ich möchte das als einen sekundären Prozeß erklären, bedingt durch die Invasion der kleinen Kugeln, da man an Zellen, die keine Kugeln enthalten, auch die feinkörnige Trübung nicht sieht. Der Zellkern färbt in diesen Stadien gut, er zeigt mehrere Kernkörperchen und ein deutliches Chromatinnetz. Er erscheint etwas vergrößert gegenüber den Kernen normaler Zellen.

Diese Zellveränderungen spielen sich in den tiefsten Schichten des Molluscumepithels ab, und gerade die Tatsache, daß sie auch schon in manchen Basalzellen vorhanden sind, deutet meiner Ansicht nach außer der geringen Zahl der Mitosen darauf hin, daß sich die Mollusca jedenfalls nicht in einer Periode raschen Wachstums befunden haben können, weil doch eine reichliche Zellproliferation das Auftreten von Veränderungen in der peripherstenSchicht verhindert haben würde.

Die kleinen Kugeln sind also zuerst im Protoplasma zu sehen und häufen sich erst später in der Nähe des Kerns zu größeren hellen Massen an. Wenn die Aggregation am Kern oder um den Kern herum schon stattgefunden hat, sieht man im Protoplasma noch reichlich verteilt einzelne Kugeln und kleine noch dunkel erscheinende Häufchen solcher, wodurch das Protoplasma oft ein feinwabiges Aussehen erhält. Obgleich ich es nun für typisch ansehe, daß die Kugeln zuerst im Protoplasma auftreten, glaube ich doch auch in vereinzelten Kernen solche kleine Kugeln gesehen zu haben. Dabei war sonst noch keine Veränderung des Kerns vorhanden.

Allmählich vergrößert sich durch Aggregation einzelner Kugeln die Zahl der Kugelhäufchen. Man sieht zuerst wenige, später eine größere Zahl um

den Kern herum als helle glänzende Gebilde liegen. Sie werden durch deutliche Protoplasmawände voneinander getrennt, die von den Zacken des vielfach eingebuchteten, stachelig erscheinenden Kerns zum übrigen Protoplasma verlaufen (Fig. 4). In diesem Stadium sind die Zellen schon bedeutend größer als die Basalzellen. Ihre Form wird durch den Druck der Umgebung bestimmt. Daher erscheinen sie oft etwas unregelmäßig mit etwas abgerundeten Ecken oder keulenförmig zugespitzt.

Nun treten auch im übrigen Protoplasma verteilt mehrere größere Aggregationen von solchen Kugeln auf. Sie bleiben aber immer dunkler, als die am Kern liegenden, weil die einzelnen Kugeln hier nicht so eng aneinander liegen und weil die einzelnen Haufen durch dickere Protoplasmawände voneinander getrennt werden. Die Zellwand ist scharf konturiert und dicker geworden. Allmählich nimmt die Zahl der Kugelhaufen zu. Sie sind überall im Protoplasma zu sehen, und der Kern wird durch sie an die Zellwand gepreßt. Er ist durch den Druck zu einer fallschirmartigen Gestalt deformiert. Das Protoplasma zwischen den Kugelhaufen wird durch den Druck verdichtet und erscheint daher relativ grobkörnig, obgleich es nur dünne Scheidewände

Fig. 4.
Mehrere Kugelhaufen um den Kern.

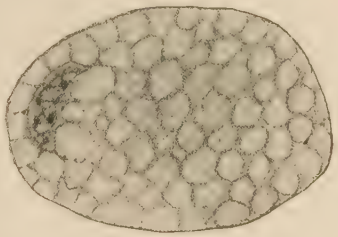

Fig. 5.
Überall Kugelhaufen, dünne Protoplasmasepten.

bildet. Es macht den Eindruck eines Netzwerkes von ungleich großen Maschen. Das ist das Stadium, in dem die Molluscumzellen ihr Größenwachstum beschließen. Sie sind jetzt etwa viermal so groß als die Basalzellen (Fig. 5).

Nun folgt eine Entwicklungsstufe, in der sie etwas geschrumpft erscheinen (Fig. 6). Touton hält diese Schrumpfung für ein Kunstprodukt, durch die Alkoholhärtung bedingt. Das ist aber doch unwahrscheinlich, weil diese Schrumpfung von allen Autoren beschrieben wird und weil sonst doch alle Molluscumzellen schrumpfen müßten. Übrigens ist diese Zellverkleinerung auch am frischen Präparat zu bemerken. Man sieht hier in den Kugelhaufen kleine dunkle Punkte auftreten, was Neißer als Sporulation deutet. Ich glaube, daß diese kleinen Punkte entweder Kugeln sind, die zugrunde gegangen, also chemisch verändert sind und daher nicht mehr glänzend und durchscheinend sind, oder daß es Protoplasmateilchen sind, die sich zwischen die Kugeln hineindrängen und an Stelle der untergegangenen Kugeln treten. Mit diesem Untergang von Kugeln kann man meines Erachtens auch die Schrumpfung der Zelle am besten erklären. Die Kugeln degenerieren und ihr Wassergehalt diffundiert durch die Zellwand. Das ist natürlich eine rein theoretische Er-

klärung, durch die es aber auch zu verstehen wäre, daß die Molluscumzellen jetzt nicht mehr so eng aneinanderliegen wie früher, was man tatsächlich im mikroskopischen Bilde sieht. Durch das diffuse Auftreten der kleinen Körnchen werden die Zellen undurchsichtiger und färben sich nach van Gieson brauner als früher. Bei diesen Zellen sieht man noch vereinzelt kreisrunde oder elliptische Flecken, die etwas heller erscheinen, als die Kugelhaufen, und eine besonders scharfe Umgrenzung zu haben scheinen (Fig. 6). Ich halte diese Gebilde nicht für Vakuolen, sondern auch für Kugelhaufen, die vielleicht nur durch die Menge der aggregierten Kugeln ein besonderes Aussehen erhalten.

Hier kann man auch zuerst konstante Veränderungen im Zellkern finden. Sein Chromatingerüst zerfällt in einzelne Körner, so daß man keine Netzfigur mehr erkennen kann. Auch im Kerne sind jetzt öfter die kleinen hellen Kugeln zu sehen.

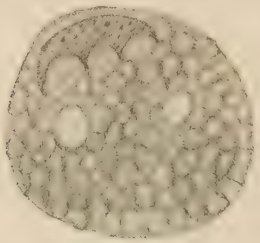

Fig. 6.
Karyolysis.

Fig. 7.
Kugeln im Kern, Zellinhalt wird allmählich homogen.

Allmählich wird der ganze Zellinhalt trüber und dunkler. Es gehen immer mehr Kugeln zugrunde, an deren Stelle sich nun dunkle Körnchen finden. Das Protoplasma zeigt eine sternartige Figur, deren Strahlen mit undeutlichen Konturen zwischen die degenerierten Kugelhaufen greifen. Im Zentrum der Zelle bildet das Protoplasma dunkle Massen, da die einzelnen Kugelhaufen mehr am Zellrande liegen. Der Kern ist ganz klein, geschrumpft und schildartig an den Rand gepreßt. Er färbt sich diffus braun und läßt nur einzelne helle Stellen erkennen, die ich für kleine Kugelaggregationen halte. Die Kernmembran ist nicht mehr scharf zu erkennen, während die Zellmembran sehr dick und fest erscheint (Fig. 7). Die Veränderungen am Kern sind wohl als Karyolysis aufzufassen, indem ein Teil des Kerns in das Protoplasma übergeht, eine Ansicht, die auch Kromayer vertritt.

Inzwischen haben sich auch die Zellen, die zwischen den Molluscumzellen liegen, verändert. Ihr Protoplasma ist durch den Druck der benachbarten Körperchen zu längeren Streifen zusammengepreßt worden. Um den Kern herum haben sich zuerst kleine sich blau-schwarz färbende Punkte gebildet, die sich allmählich zu größeren Klumpen zusammengeballt haben und nun fast den ganzen Raum zwischen den Molluscumkörperchen ausfüllen (Fig. 8). An manchen Stellen sieht man auch noch guterhaltene, sich blau färbende, Kernkörperchen und Chromatinnetz enthaltende Kerne, die im Kontrast mit

den dunklen Schollen hell erscheinen. Meist sind jedoch die Kerne von den dunklen Massen überlagert, so daß man sie nicht sehen kann. Diese dicken Schollen sind Keratohyalin. Die Grenzen dieser Hornzellen kann man sich z. T. recht gut sichtbar machen, wenn man sie ohne Beleuchtungsapparat betrachtet. Sonst sind die Zellgrenzen gar nicht oder nur undeutlich zu erkennen. Man findet in diesen Zellen nie kleine Kugeln oder andere pathologische Veränderungen; sie stellen also normale Epidermiszellen dar, die ihre physiologische Funktion erfüllen. Auffallend ist daran nur das frühzeitige und massenhafte Auftreten der Keratohyalinkörner, und es wird wohl gerade diese frühzeitige Verhornung ein Faktor sein, der die Zellen vor der Invasion der kleinen Kugeln schützt.

Nun ändert sich mit ziemlich scharfer Grenze das mikroskopische Bild (Fig. 8). Das ist besonders im van Gieson-Präparate deutlich. Die blau-



Fig. 8.
Keratohyalin an der Farbengrenze und zerfallene Molluscumkörperchen.

schwarzen Massen verändern ihre Farbe, sie sind meist grün, an einzelnen Stellen auch braun gefärbt. Sie machen einen klumpigen, strangartigen oder lamellösen Eindruck. Zwischen dieser Substanz sieht man noch vereinzelt schwach blau gefärbte runde Figuren, die als Hornzellenkerne aufzufassen sind. Die Molluscumkörperchen erscheinen meist noch in ihrer früheren braunen Farbe, z. T. nehmen sie auch einen grünlichen oder rötlichen Ton an. Sie sind noch nicht ganz homogen. Man sieht deutlich dunklere Flecke in ihnen, die allmählich in den helleren Farbenton übergehen. Ihre Membran ist gleichmäßig rund und dick. Ihr Inhalt ist geschrumpft, zerfällt in einzelne Schollen und hat sich von der Zellwand zurückgezogen, was man an hellen Streifen zwischen Zellwand und Inhalt sieht. Verschiedene Autoren, z. B. Benda, Strobe, glauben, daß diese Segmentation des Zellinhaltes nicht durch die Alkoholhärtung, sondern durch die Entwicklung des Parasiten bedingt ist. Gegen diese Ansicht möchte ich folgende Punkte geltend machen:

1. Die Segmentation ist nicht in allen Zellen des gleichen Stadiums zu sehen.

2. Man sieht oft nicht einen vollständigen Zerfall der Substanz, sondern nur Einrisse, die blind endigen.

3. Man kann die Einrisse durch Eintrocknenlassen der Präparate vermehren, wie ich an ein paar Schnitten gesehen habe, die ich eintrocknen ließ.

Der Kern der Molluscumkörperchen ist in den meisten Zellen noch deutlich nachweisbar. Er ist vollständig an den Rand gedrängt und deformiert. Er färbt sich am Rande ziemlich scharf braun. In der Mitte sieht man wieder die kleinen runden hellen Stellen. Besonders scharf sind sie ohne Beleuchtungsapparat zu sehen. Außerdem sieht man überall verstreute, sowohl in den Molluscumkörperchen, wie in der Zwischensubstanz liegende kleine glänzende Kugeln, die meiner Ansicht nach identisch sind den kleinen glänzenden Kugeln der peripheren Schichten. Sie sind in den Zwischenstadien nur nicht deutlich zu erkennen, weil sie zu eng zusammengepreßt liegen, und weil das Protoplasma zu körnig ist. Jetzt, wo der übrige Zellinhalt eine fast homogene Masse darstellt, kann man die kleinen glänzenden Kugeln wieder genau erkennen. Von den Kugelhaufen ist die Mehrzahl der einzelnen Kugeln zugrunde gegangen, und so kommt es, daß man hier die Kugeln einzeln oder in geringer Zahl beieinander liegen sieht. Manchmal machen sie auch den Eindruck von kurzen Ketten. Daß hier auch in der Hornsubstanz solche Kugeln eingelagert sind, erkläre ich mir so, daß Kugeln, die in den peripheren Schichten noch nicht in eine Molluscumzelle eingedrungen sind, zwischen den Zellen nach dem Lumen zu befördert werden, und daß sie dann von Hornsubstanz umschlossen werden. Daß man in den basalen Schichten keine Kugeln zwischen den Zellen liegen sieht, ist bei der Kleinheit dieser Gebilde leicht verständlich. Hier, wo die verschiedenen Substanzen ein relativ wenig kompliziertes Bild zeigen, kann man die kleinen fettartig glänzenden Kugeln sehr wohl von der übrigen Masse unterscheiden.

Noch weiter nach dem Lumen zu tritt wieder eine Farbenänderung ein. Die Hornsubstanz färbt sich hellgelb glänzend und erscheint parallel zum Lumenumriß fein gefasert. In ihr sind wieder die kleinen Kugeln zu erkennen. Als Rest des Hornzellenkernes habe ich ein paarmal ein ganz feines zartes blaues Netzwerk gesehen. Alle Molluscumkörperchen sind in dieser Zone wieder braun. Sie erscheinen jetzt ganz homogen (Fig 9). In ihnen sind oft auch noch kleine Kugeln zu sehen. Ob das dieselben kugligen Gebilde sind, die Lipschütz gesehen hat, kann ich nicht entscheiden. Er behauptet, daß er nie mehr als drei Stück beieinander liegen sah, und ich muß zugestehen, daß sie in dieser Schicht einzeln, oder in geringer Zahl beieinander liegen. Ein Punkt, der mich besonders veranlaßt, an die Identität von Lipschützens und meinen Kugeln zu glauben, ist der, daß Lipschütz sagt, es wäre oft außerordentlich schwer, zwei zusammenliegende Kugeln als zwei getrennte Gebilde zu erkennen. Diese Beobachtung muß ich auch für meine Kugeln durchaus anerkennen. Jedoch sage ich ausdrücklich, daß die Identität unserer Beobachtungen nur eine Vermutung von mir ist.

Im Molluscumlumen liegt schließlich als Detritus eine Masse, die sich teils braun, teils hellgelb färbt. Sie zeigt eine körnige, faserige oder schollige Struktur. In sie eingebettet liegen die homogenen Molluscumkörperchen, die in der Mitte gelbgrün und am Rande braun gefärbt sind. Die zentrale Färbung entspricht nach Geber dem Stratum lucidum der Epidermis und stellt das

Hyalin dar, während das periphere Braun der Mittelschicht der Epidermis entspricht und eine Hornsubstanz ist. Oft sieht man auch freiliegende Molluscumkörperchen. Manchmal hängt an ihnen ein unregelmäßiges faseriges zusammengeballtes Gewebe von blauer Farbe. Das sind verhornte Zellen, die das Molluscumkörperchen eine Strecke weit umgreifen. Manfredi und Bizzozero verglichen das Molluscumkörperchen mit einem Ei und die Hornzellen mit einem Eibecher. Auch in diesen Zellen sieht man ohne Beleuchtungsapparat noch vereinzelt kleine Kugeln. Auch glaube ich, manchmal noch kümmerliche Reste von Kernen gesehen zu haben.

Ich möchte hier noch erwähnen, daß ich Talgdrüsen und Haarfollikel in meinen Präparaten eingehend untersucht habe, daß es mir aber nicht gelungen ist, irgendwelche pathologischen Veränderungen an diesen Gebilden oder besondere Ähnlichkeiten mit dem Molluscumepithel zu finden. Ich habe auch ein paar interessante Beobachtungen über das Verhalten der Molluscumknoten zu Haaren gemacht, die ich hier kurz mitteilen will. Ich konnte durch die

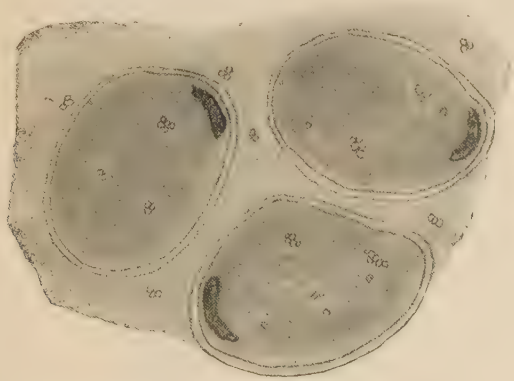

Fig. 9.
Homogene Molluscumkörperchen überall einzelne Kugeln zu sehen.

Serienschnitte die Gestalt der einzelnen Knoten genau verfolgen, und ich fand dabei, daß der kleinste Molluscumknoten sich hufeisenförmig um einen Haarbalg herum entwickelt hatte. Ich habe nun die Schnitte genau durchmustert, aber ich habe nirgends einen Zusammenhang zwischen dem Molluscumepithel und dem Epithel des Haarbalges entdecken können. In allen Schnitten waren die beiden Epithellagen deutlich durch eine Bindegewebsschicht getrennt. Ich ziehe daraus für diesen Knoten den Schluß, daß er nicht aus dem Follikelepithel entstanden sein kann. Man kann aus diesem Verhalten aber vielleicht auch einen Schluß auf das oft erwähnte Vorhandensein von Haaren im Molluscum ziehen. Wenn nämlich der Knoten ganz um das Haar herumwächst und sich dabei vergrößert, so ist es selbstverständlich, daß das Haar schließlich in die Mitte des Knotens zu liegen kommt und daß es dann aus der zentralen Delle heraussehen kann. Man kann aber aus diesem Verhalten des Haares auch noch den Schluß ziehen, daß der Haarbalg dem Vordringen des Molluscumknotens einen kräftigen Widerstand entgegensetzt. An einer anderen Stelle sah ich, wie sich ein Haar um den runden Knoten in einer krummen Linie herum-

legte und dann oben direkt neben der Öffnung des Knotens aus der Epidermis herauskam. Dabei bestand ebenfalls keine epitheliale Verbindung zwischen dem Molluscum und dem Follikelepithel. Wenn sich unter diesen Umständen die Molluscumdelle beim Wachstum des Knotens etwas erweitert hätte, dann würde auch hier wieder das Haar aus der zentralen Delle herausgesehen haben. Das Verhalten dieser beiden Haare spricht doch sehr für die klinische Beobachtung Neißers, daß die Molluscumknoten primär stets zwischen den Haaren stehen, und auch dafür, daß das Follikelepithel nicht als ihre Matrix anzusehen ist. Daß diese Gebilde tatsächlich niemals von Talgdrüsen oder dem Follikelepithel ausgehen, wird wohl niemand sicher beweisen können. Wenn auch bis jetzt nur beobachtet worden ist, daß sich die kleinen Mollusca an der Epi-

Fig. 10.
Makroskopisches Bild des Molluscum contagiosum.

dermis bilden, so könnte doch noch ein Forscher exakt feststellen, daß das Molluscum auch von der Talgdrüse oder vom Follikelepithel ausgehen kann. Diese Möglichkeit ist vorhanden. Freilich wahrscheinlich ist dieser Entstehungsmodus nicht, vielmehr ist es natürlicher und einfacher, ihre Entstehung aus der Epidermis zu erklären. Gegen Israel, der sich am heftigsten gegen diese Epidermistheorie gewendet hat, weil sie nach seiner Meinung den drüsigen Bau des Knotens nicht befriedigend erklärt, möchte ich einwenden, daß es sehr wohl möglich ist, diese Drüsenstruktur als eine Epidermiswucherung zu erklären, wenn man bedenkt, daß die Epidermis normalerweise im Fötalleben bestimmt ist, die Drüsen der Haut zu bilden, und daß sie pathologischerweise auch sicher drüsige Produkte liefert, z. B. die drüsigen Cysten bei Apilie und drüsenartige Schläuche bei manchen Karzinomen der Haut, worauf mich Herr Geheimer Medizinalrat Beneke aufmerksam gemacht hat. Das drüsenartige Wachstum des

Molluscum ist am einfachsten auf folgende Weise erklärt: Die Pallisadenzellen der Epidermis, die durch den pathologischen Reiz getroffen werden, vermehren sich und wachsen, da ihnen die oberflächlichen Epidermisschichten durch ihre Festigkeit und ihre Hornbildung einen kräftigen Widerstand entgegensetzen, als ein solider Zapfen in das Bindegewebe hinein. Da sich nun in diesem Zapfen die einzelnen Zellen zu Molluscumkörperchen umbilden und dabei beträchtlich an Größe zunehmen, muß sich der Zapfen nach allen Richtungen, also auch in die Breite dehnen. Dadurch entsteht ein eigentümlich breiter Lappen, während wir sonst bei Epidermiswucherung nur schmale Zapfen finden. Durch Sprossung von diesem primären Lappen aus bilden sich dann die weiteren Lappen, die sich unter dem Druck der Umgebung eng aneinanderlegen. Da nun die Epidermis zentral über dem Knötchen nicht mehr durch Ernährungsflüssigkeit versorgt wird, schrumpft sie und fällt schließlich ab. Dadurch entsteht zuerst eine kleine Delle und dann der Ausführungsgang, durch den nun der zähe Molluscumbrei langsam und mit ziemlicher Kraft ausgepreßt werden muß. Diese zähe Beschaffenheit des Breies und die beständige Zellproliferation sind die Gründe dafür, daß sich die Molluscumknötchen jahrelang unverändert halten. Erst wenn der Reiz zur Zellproliferation aufhört, d. h. wenn das pathogene Virus abgestorben ist, kann sich der Knoten zurückbilden.

Schließlich möchte ich noch bemerken, daß ich in meinen Präparaten zwei kleine typische Tuberkelknoten gefunden habe. Sie liegen beide getrennt voneinander im kutanen Bindegewebe. Sie zeigen mehrere typische vielkernige Riesenzellen, die Herr Geheimer Medizinalrat Beneke auch für echte tuberkulöse Riesenzellen hält. Eine räumliche Verbindung der Tuberkelknoten mit dem Molluscum habe ich nirgends gefunden. Ob vielleicht eine indirekte Beziehung zwischen den beiden Erkrankungen besteht, kann ich nicht entscheiden. Davon, daß die Frau sonst an tuberkulösen Affektionen litt, ist mir nichts bekannt.

Ich komme also auf Grund meiner Untersuchungen zu folgendem Resultate: Die ersten typischen Veränderungen im Molluscum contagiosum sind bedingt durch das Auftreten ganz kleiner, hellglänzender, homogener Kugeln im Protoplasma. Sie liegen einzeln oder in kleinen Gruppen im Protoplasma verteilt. Erst später sammeln sie sich um den Kern zu dichtgedrängten, fettartig glänzenden Haufen. Ein solcher Kugelhaufen ist also kein Einzelindividuum, wie Neißer, Touton usw. meinen, vielmehr stellt er, wie eben gesagt, eine Gruppe von einzelnen Kugeln dar, die sich im histologischen Bilde oft deutlich voneinander trennen lassen. Dadurch, daß die Kugeln sich in immer größer werdender Zahl in den Zellen ansammeln, rufen sie die weiteren Veränderungen, die während der Wachstumsperiode der Molluscumkörperchen auftreten, hervor. Dann gehen sie in großer Zahl zugrunde und bedingen dadurch wieder typische regressive Zellveränderungen. Schließlich sind aber auch in den zentralsten Schichten des Molluscumknöt-

chens noch deutlich solche Kugeln einzeln oder in kleinen Gruppen zu sehen. Wie weit diese kugeligen Elemente als pathogenetisch für die Erkrankung selbst anzusehen sind, kann ich nicht entscheiden.

Literatur.

1. Auché, Centr.-Blatt f. allgem. Path. u. path. Anat. 1902.
2. Axenfeld, Lehrbuch der Augenheilkunde 1911.
3. Axenfeld, Lubarsch-Ostertag, Ergebnisse 1899.
4. Beck, Archiv f. Dermatol. u. Syphilis 1896.
5. Benda, Centr.-Blatt f. allg. Path. u. path. Anat. 1897.
6. Bosc, Centr.-Blatt f. allg. Path. u. path. Anat. 905.
7. Casagrandi, Centr.-Blatt f. allg. Path. u. path. Anat. 1897.
8. Caspary, Vierteljahresschrift f. Dermatol. u. Syphil. 1882.
9. Elschnigg, Centr.-Blatt f. allg. Path. und path. Anat. 1899.
10. Eulenburg, Real-Encyklopädie d. gesamten Heilkunde 1888.
11. Falkenburg, Inaug.-Dissert., München 1898.
12. Galli-Valerio, Centr.-Blatt f. Bacteriologie I 38 1906.
13. Geber, Vierteljahresschr. f. Dermat. u. Syph. 1882.
14. Herxheimer-Loetsch, Lubarsch-Ostertag, Ergebnisse 1899.
15. Israel, Festschrift f. Virchow 1891.
16. Juliusberg, Deutsch. med. Wochenschr. 1905.
17. Kaposi, Vierteljahresschr. f. Derm. u. Syph. 1877.
18. Kleps, Virchows Archiv (Bd. 16) 1859.
19. Kromayer, Virchows Archiv (Bd. 132) 1893.
20. Lipschütz, Wien. klin. Wochenschr. 1907.
21. Lubarsch, Lubarsch-Ostertag, Ergebnisse 1895.
22. Marchand, Internation. Congreß Berlin 1890.
23. Marx u. Sticker, Deutsch. med. Wochenschr. 1902.
24. Maximow u. Korowin, Lubarsch-Ostertag, Ergebnisse 1898.
25. Mracek, Handbuch d. Hautkrankheiten 1905.
26. Neißer, Vierteljahresschr. f. Derm. u. Syph. 1888.
27. Nobl, Archiv f. Dermat. u. Syph. 1895.
28. Rieder, Centr.-Blatt f. allg. Path. u. path. Anat. 1893.
29. Stanziale, Centr.-Blatt f. allg. Path. u. path. Anat. 1891.
30. Stephan u. Wecker, Lubarsch-Ostertag, Ergebnisse 1896.
31. Török u. Tommasoli, Centr.-Blatt f. allg. Path. und path. Anat. 1891.
32. Veit, Handbuch d. Gynäkologie 1911.
33. Verhandl. d. Berlin. dermat. Verein. Arch. f. Derm. u. Syph. 1893.
34. Verhandl. d. Berlin. dermat. Verein. Arch. f. Derm. u. Syph. 1895.
35. Verhandl. d. Wien. dermat. Gesellsch. Arch. f. Derm. u. Syph. 1893.
36. Verhandl. d. 3. Dermatol. Congresses 1891.
37. Virchow, Virchows Archiv (Bd. 33) 1865.
38. Winogradow, Centr.-Blatt f. allg. Path. u. path. Anat. 1892.

Lebenslauf

Am 2. Dezember 1887 wurde ich Cölestin Curt Merkel zu Blasewitz bei Dresden geboren. Ich bin sächsischer Staatsangehöriger. Von Ostern 1894 bis Ostern 1898 besuchte ich die mittlere Volksschule zu Blasewitz. Von Ostern 1898 das Königl. Gymnasium zu Dresden-Neustadt, wo ich mir das Reifezeugnis erwarb. Vom 1. April 1908 bis 30. Sept. 1908 diente ich beim 8. Königl. Sächs. Infanterie-Regimente „Prinz Johann Georg Nr 107". Von Ostern 1908 bis Ostern 1911 studierte ich in Leipzig. Daselbst bestand ich im Juli 1910 die ärztliche Vorprüfung. Im Sommersemester 1911 studierte ich in Rostock. Vom Herbst 1911 bis Februar 1913 studierte ich in Halle a. S. und bestand daselbst am 8. Mai die ärztliche Prüfung. Als Medizinalpraktikant war ich vom 31. Mai bis 30. September 1910 an der innern Abteilung des Stadtkrankenhauses Dresden-Johannstadt, vom 1. Oktober 1913 bis 31. Januar 1914 an der Kinderheilanstalt zu Dresden und vom 1. Februar bis 30. Mai 1914 an der Königl. Universitäts-Frauenklinik zu Breslau tätig.

Seit 1. Juli 1914 diene ich als einj. freiw. Arzt beim 2. Königl. Sächs. Grenadierregimente Nr. 101 „Kaiser Wilhelm, König von Preußen". Mein jetziger Wohnort ist Dresden. Ich hörte bei folgenden Herren Dozenten:

In Leipzig: Beckmann, Boehm, v. Brücke, Chun, Dittler, Fischer, Heineke, Held, Hering, Hoffmann, Kaestner, Läwen, Marchand, Pfeffer, Rabl, Rolly, Siegfried, Spalteholz, v. Strümpell, Tillmanns, Trendelenburg, Wiener.

In Rostock: Becker, Kobert, Kühn, Martius, Müller, Peters, Sarwey, Schwalbe.

In Halle: Anton, Beneke, v. Brahmann, Denker, Eisler, Fraenken, Grouven, Harnack, Heynemann, v. Hippel, Igersheimer, Mohr, Schmidt, Schulz, Stieda, Stoeltzner, Veit.

Alle diese meine verehrten Lehrer mögen meiner dauernden Dankbarkeit gewiß sein.

Die mündliche Prüfung bestand ich am 7. Juni 1913.